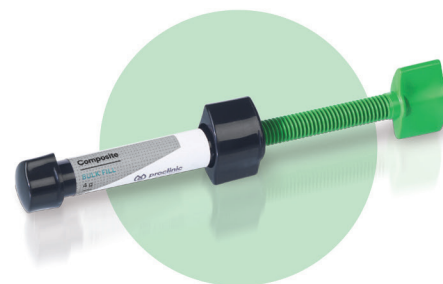

CAS CLINIQUES

Proclinic Expert Bulk Fill

La restauration
la plus rapide

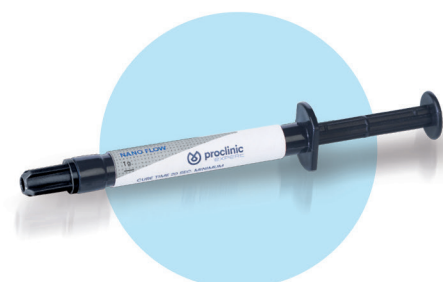Sur la dent 36 avec endodontie réalisée



Proclinic Expert Nano Flow

Votre composite
le plus polyvalent

Carie de classe V sur la dent 44

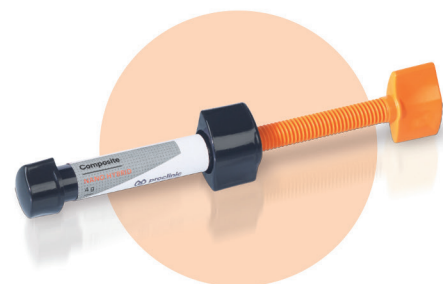

Proclinic Expert Nano Hybrid

Votre composite
antéro-postérieur idéal

Carie de classe II sur la dent 25

Fractures sur les dents 11 et 21



Les tests cliniques sont
un gage de qualité des
composites
Proclinic Expert



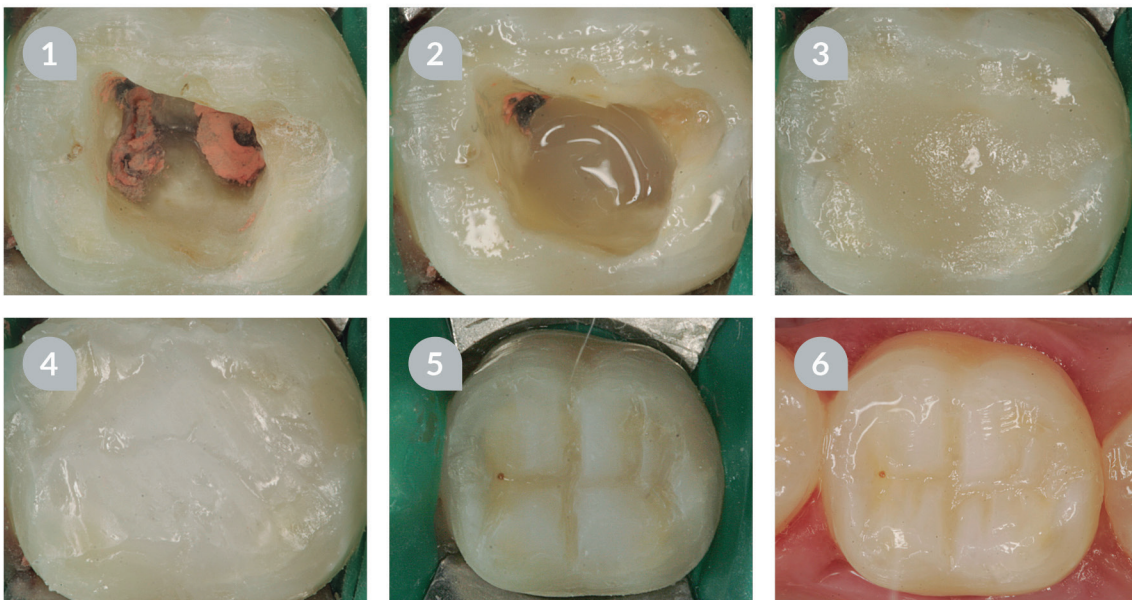
Proclinic Expert Bulk Fill

La restauration la plus
rapide



Le composite **Proclinic Expert Bulk Fill** est tout à fait approprié pour le traitement de grandes cavités dans les restaurations postérieures.

CAS CLINIQUE



- 1 Sur la dent 36 avec endodontie réalisée. Après lavage, l'adhésif à mordançage total Proclinic Expert est appliqué pour le scellement immédiat de la cavité.
- 2 Application du Composite Nano Flow A3,5 Proclinic Expert comme base. Le comportement de ce matériau est idéal car, grâce à son degré de fluidité adapté, il reste sur son site d'application.
- 3 Obturation de la cavité avec le nouveau Composite Bulk Fill Proclinic Expert en deux incréments de 2 à 3 mm, et photopolymérisation de chacun d'eux en 20 secondes. Le compactage du matériau est simple et réalisable de manière traditionnelle.
- 4 Application du Composite Nano Hybrid Incisif en une seule couche finale, en cherchant à donner à la dent une teinte émaillée et à éviter la monochromie de la restauration.
- 5 Polissage et finalisation de l'anatomie occlusale de la dent au moyen de fraises turbine à grains fins.
- 6 Ajustage occlusal, polissage et brillantage final de la restauration en bouche au moyen de fraises contre-angle à faible vitesse.

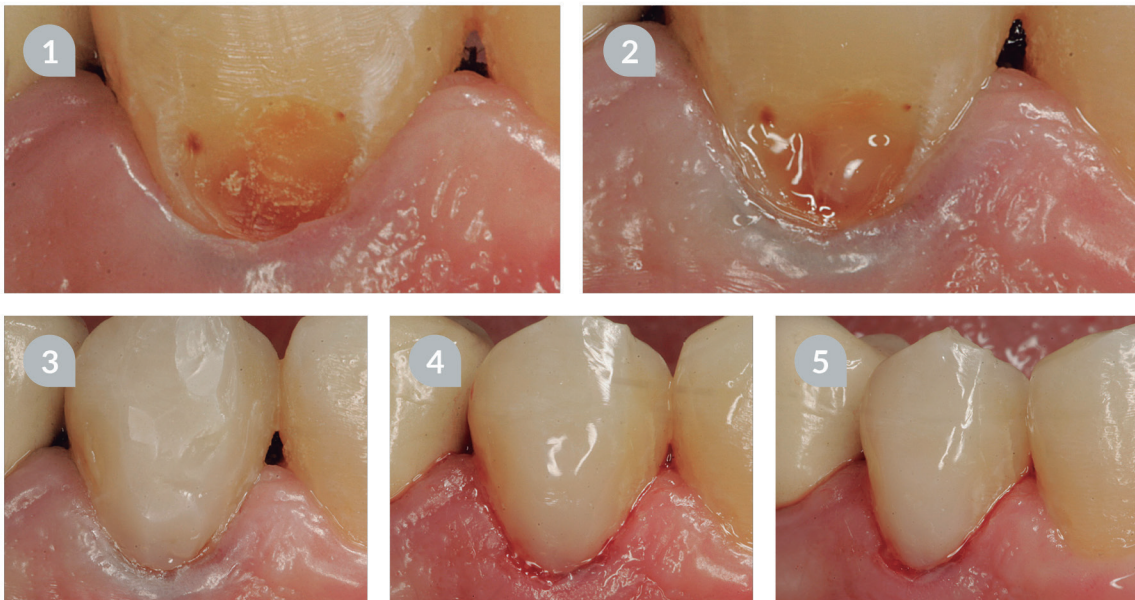
Proclinic Expert Nano Flow

Votre composite le
plus polyvalent



Le composite **Proclinic Expert Nano Flow** grâce à sa grande souplesse vous garantit de bons résultats dans les restaurations cervicales.

CAS CLINIQUE



- 1/2** Le patient vient consulter avec une carie de classe V sur la dent 44. Après éviction de la carie et la mise en place du fil de rétraction, il est procédé au mordantage avec le gel de mordantage à l'acide Proclinic et à l'application de l'adhésif à mordantage total Proclinic Expert.
- 3** Application du Composite Nano Flow A3,5 Proclinic Expert. Le Composite Nano Hybrid A3,5 Proclinic Expert est ensuite appliqué et, pour finir, le Composite Nano Hybrid Incisif Proclinic Expert.
- 4** Retrait du fil de rétraction et polissage de la pièce avec des fraises diamantées à grain fin et des cupules en caoutchouc à faible vitesse.
- 5** Résultat final immédiat.

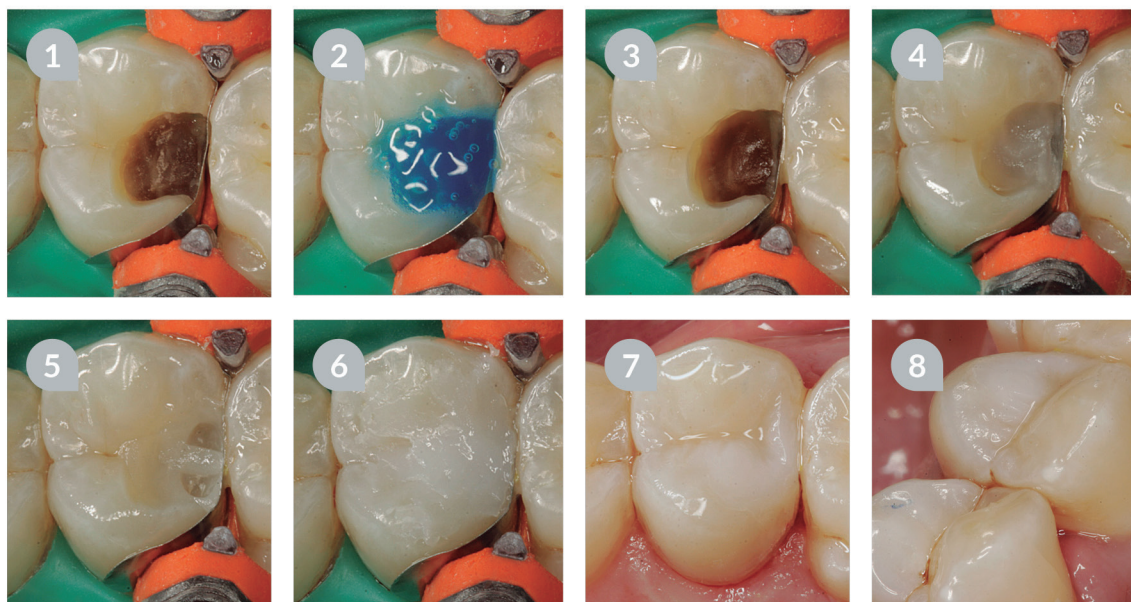
Proclinic Expert Nano Hybrid

Votre composite
le plus polyvalent



Le composite **Proclinic Expert Nano Hybrid** convient aussi bien pour les restaurations antérieures que postérieures.

CAS CLINIQUE

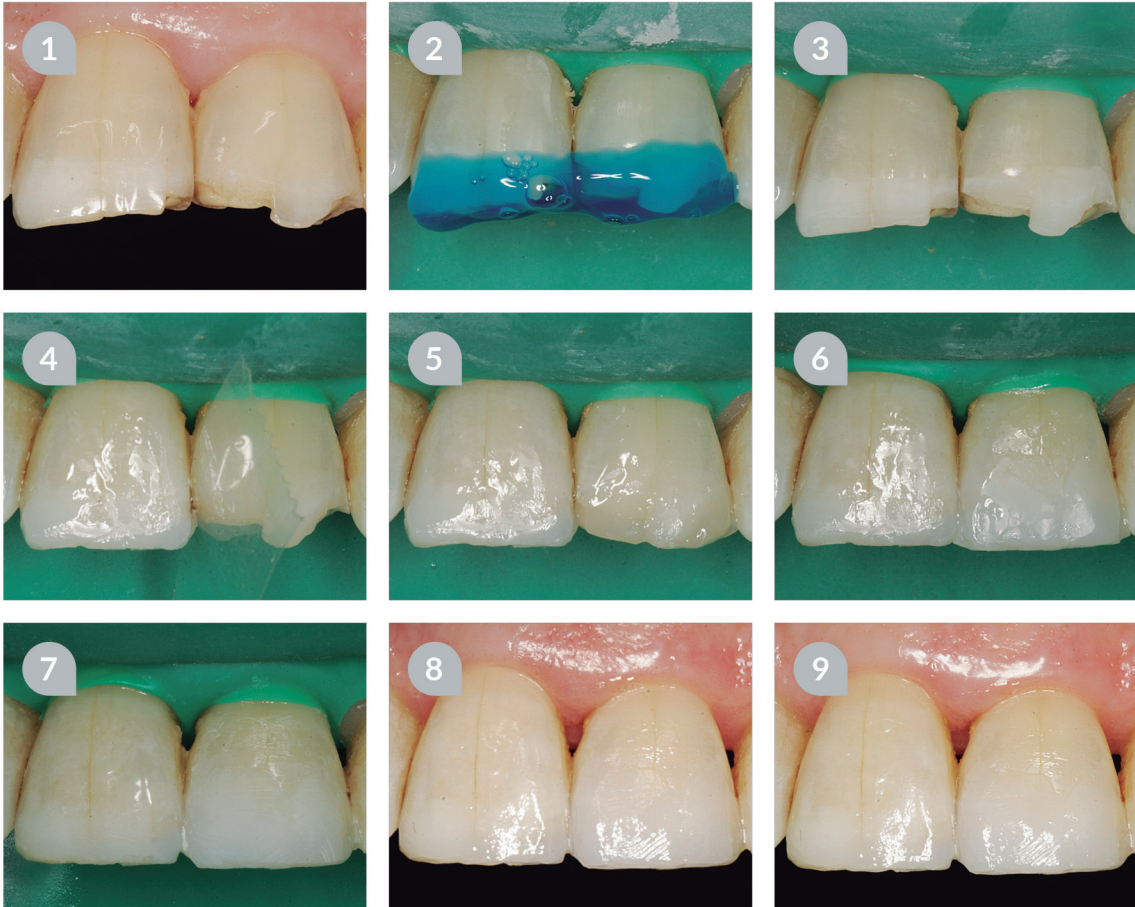

- 1 Carie pénétrante au niveau distal sur la dent 25 sans atteinte pulpaire.
- 2 Après retrait du tissu carié, une matrice sectionnelle est appliquée et le mordantage complet est effectué avec le gel de mordantage à l'acide Proclinic pendant 20 secondes.
- 3 Ensuite, l'adhésif à mordantage total Proclinic Expert est utilisé pendant 20 secondes.
- 4 Le fond de la cavité est recouvert avec une base de Composite Nano Flow B2 Proclinic Expert. Elle est ensuite polymérisée pendant 20 secondes.
- 5 Le point de contact est effectué avec le Composite Nano Hybrid C3 Proclinic Expert.
- 6 La couche supérieure est recouverte avec le Composite Nano Hybrid Incisif Proclinic Expert.
- 7 Résultat final après polissage et brillantage avec des cupules en caoutchouc à faible vitesse.
- 8 Intégration de la restauration dans la cavité buccale.

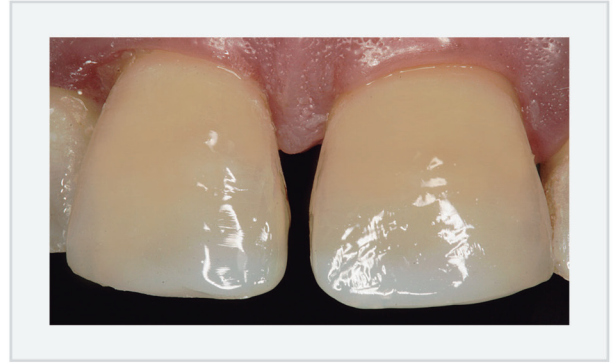
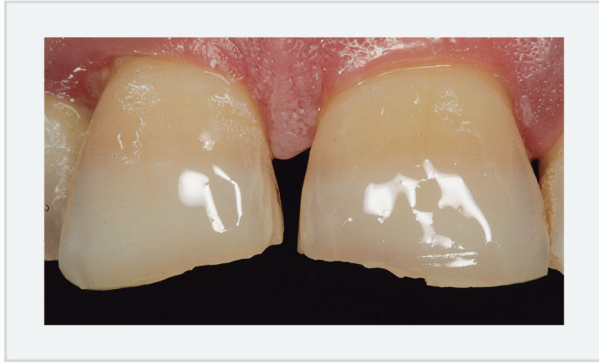

Le composite **Proclinic Expert Nano Hybrid** contient un agent fluorescent qui apporte à la dent un aspect naturel. Il est par ailleurs très facile à manipuler.

CAS CLINIQUE



- 1 Le patient vient consulter pour les dents 11 et 21 fracturées depuis longtemps. Il demande une solution économique et rapide. La dent 21 est radiographiée et aussi soumise à des tests de vitalité. Pour en améliorer les proportions une gingivectomie au niveau de cette dent est proposée, ainsi qu'une correction de la fissure verticale, mais le patient n'est pas intéressé.
- 2 Après la préparation, le mordantage est effectué avec le gel de mordantage à l'acide Proclinic pendant 20 secondes.
- 3 Résultat du mordantage avec le gel de mordantage à l'acide Proclinic.
- 4 Pose d'une matrice transparente et mise en place de l'adhésif à mordantage total Proclinic Expert sur les dents 11 et 21 pendant 20 secondes. Ensuite, le Composite Nano Hybrid Incisif Proclinic Expert est appliqué sur la dent 11.
- 5/6 Application d'une couche du Composite Nano Hybrid A3 Proclinic Expert et et finalisation chromatique avec la teinte incisale.
- 7 Polissage des restaurations avec la digue encore en place.
- 8 Polissage et brillantage final avec des cupules en caoutchouc et une pâte brillante.
- 9 Résultat final.



Dans la plupart des cas, le comportement du **Composite Bulk Fill Proclinic Expert** est pleinement satisfaisant. Il pourrait être principalement indiqué comme corps des restaurations profondes postérieures, recouvert ensuite par une couche finale d'un matériau plus esthétique. Sa facilité d'utilisation et son compactage aisé dans la cavité sont surprenants.

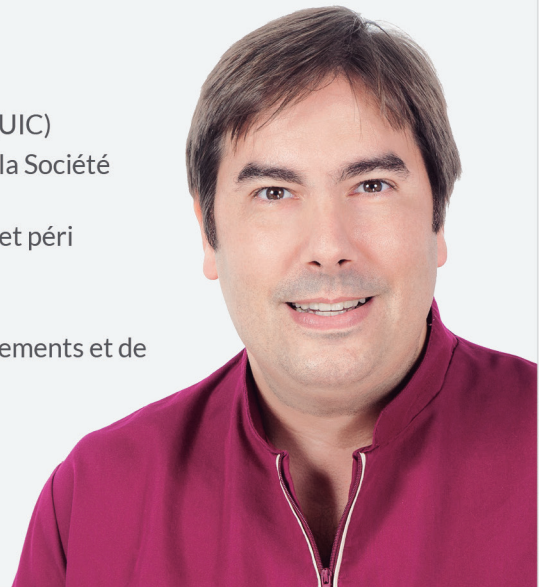Si vous le préférez, vous pouvez également l'appliquer directement dans la cavité, car son polissage et son mimétisme sont excellents. D'une manière ou d'une autre, il est toujours recommandé de l'appliquer conjointement avec le **Composite Nano Flow Proclinic Expert** dans le fond de la cavité.

Dr Carlos Gargallo Gallego

Dr Carlos Gargallo Gallego

Clinique dentaire Carlos Gargallo

- Diplômé en odontologie par l'université internationale de Catalogne (UIC)
- Diplôme de spécialisation en esthétique dentaire avancée délivré par la Société catalane odontostomatologie (SCOE)
- Cours modulaire de spécialisation en chirurgie plastique parodontale et péri implantaire
- Cours modulaire de ROG et chirurgie muco-gingivale
- Dentiste référent et rapporteur au niveau national à l'occasion d'évènements et de salons portant sur l'implantologie, la radiologie et le 3D
- **20 ans**
En esthétique dentaire avancée.
- **Référent et rapporteur**
En dentisterie conservatrice esthétique : Implantologie, radiologie, 3D.



| www.proclinic.es | 900 39 39 39 | info@proclinic-products.com |

