

# Investigaciones en curso

## Estudio prospectivo clinico-radiológico de la supervivencia y comportamiento comparativo según su conexión, de implantes cortos del sistema Oxtein en sectores posteriores.

Facultad de Odontología Universidad Complutense de Madrid



### Autores:

Prof. Dr. Juan López Quiles Martínez  
Prof. Dra. Blanca Flora Guisado Moya  
Dra. Irene Herreros  
Dr. Carlos Cobo  
Dr. José Ignacio Acitores García  
Dr. Javier Gadea Cachero

### Objetivo:

El objetivo primario del presente estudio es evaluar la tasa de supervivencia a largo plazo (3 años) de implantes cortos (6 mm.) como alternativa a la elevación sinusal y a técnicas de regeneración ósea en pacientes desdentados posteriores.

Los objetivos secundarios son la evaluación de las posibles complicaciones de las reacciones de los tejidos blandos y duros que rodean los implantes, la evaluación objetiva de estabilidad primaria con método Osstell® y la evaluación macroscópica del comportamiento de la conexión hexagonal externa vs conexión interna.

### Resumen protocolo:

#### Metodología y plan de tratamiento

El estudio está diseñado como un estudio abierto y prospectivo llevado a cabo en el Máster de Cirugía Bucal e Implantología de la Facultad de Odontología de la Universidad Complutense de Madrid y realizado con implantes Oxtein, de 6 mm de longitud, de hexágono externo e interno y con superficie Oxigenna®.

Después de verificar mediante un examen clínico y radiográfico que el paciente cumple todos los criterios de inclusión y que no es aplicable ninguno de los criterios de exclusión, se programará al paciente para la instalación de las fijaciones.

Los implantes cortos del sistema Oxtein se colocarán en pacientes con ausencias maxilares y mandibulares posteriores en sectores de 1º y 2º molar, que requieran distintas técnicas de regeneración ósea vertical (elevación de suelo sinusal, ROG, transposición del nervio dentario, injertos en bloque) traumática para colocar implantes de longitud convencional (10-13mm.).



**Material y método:**

Se colocarán 80 implantes Oxtein, de 6 mm de longitud, de hexágono externo e interno y con superficie Oxigenna®.

**Criterios de inclusión**

- 21 a 75 años de edad.
- Cantidad suficiente de hueso para proporcionar un buen soporte a implantes de 6 mm de longitud.
- Calidad ósea tipo II y III según la clasificación de Lekholm y Zarb.
- Disposición a firmar un consentimiento informado.

**Criterios de exclusión**

- Cualquier enfermedad sistémica o condición que pudiera comprometer la cicatrización postoperatoria y/o osteointegración.
- Incapacidad de colocación por deficiente apertura bucal.
- Paciente en tratamiento crónico con corticoides sistémicos y/o bisfosfonatos.
- Disponibilidad ósea en altura inferior a 6 mm.
- Incapacidad o falta de voluntad de volver para visitas de revisión.
- Pacientes con hábitos y parafunciones
- Tabaquismo

**Mediciones y variables del estudio**

- Características del paciente:

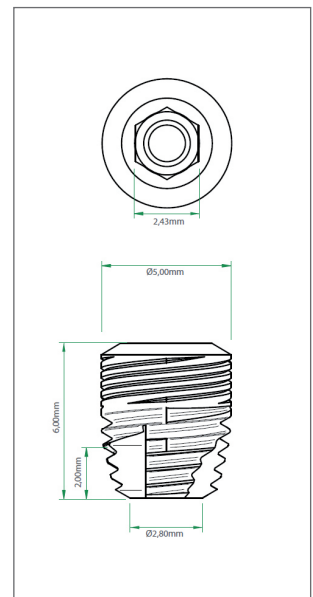
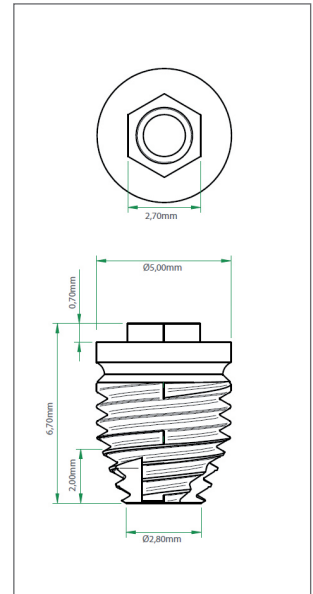
De cada paciente se registrará la siguiente información:

- Edad.
- Sexo.
- Historia médica general y local, incluida cualquier medicación.
- Estado bucal, incluido el estado de la arcada antagonista.
- Calidad y cantidad de hueso en el lecho implantológico previsto (según Lekholm y Zarb)

- Evaluaciones y mediciones clínicas.

En el momento de la colocación del implante y retirada de puntos, se registrará la siguiente información:

- Longitud y diámetro del implante.
- Número del lote del implante
- Posición del implante (sistema de dos dígitos de la FDI).
- Torque de inserción del implante
- Estabilidad inicial del implante comprobada por Frecuencia de Resonancia (Osstell®).



- 
- Complicaciones intraoperatorias.
  - Medicación postoperatoria.
  - Radiografía periapical mediante técnica digital del paralelismo postoperatoria a la retirada de los puntos de sutura.

En el momento de conectar la prótesis definitiva, se registrará la siguiente información:

- Estabilidad del implante comprobada por Frecuencia de Resonancia (Osstell®).
- Radiografía periapical digital mediante técnica del paralelismo.

Tres meses después de la colocación de la prótesis definitiva, así como en cada una de las sucesivas revisiones (12, 24, 36 meses), se registrará la siguiente información:

- Inflamación de la mucosa periimplantaria (se registrará como presencia o ausencia de sangrado tras un sondaje suave del surco periimplantario).
- Placa (se registrará como presencia o ausencia a la inspección visual).
- Anchura del tejido queratinizado en la cara vestibular (se medirá redondeando a los 0.5 mm más cercanos utilizando la sonda periodontal).
- Radiolucidez periimplantaria (se registrará como presencia o ausencia de imágenes radiolúcidas).
- Altura de hueso marginal (se registrará como la media de la distancia vertical desde el punto de referencia hasta la altura del hueso marginal); la distancia se medirá redondeando hasta la décima de milímetros más cercana.

#### **Complicaciones:**

Se registrará cualquier fracaso (mecánico o de otro tipo) de un implante y/o de la restauración protésica, así como el tratamiento de los fracasos

- Fracaso de la osteointegración. El implante no se haya integrado en la segunda fase quirúrgica.
- Pérdida de la osteointegración. Pérdida después de la carga.
- Descripción de complicaciones mecánicas del sistema.

#### **Análisis de datos**

Se efectuará un análisis definitivo cuando todos los pacientes hayan completado sus visitas de revisión a los 36 meses. Se facilitarán los datos parciales a los 12 y 24 meses de forma preliminar.

#### **Publicación prevista:**

Enero 2021.

#### **Fecha inicio:**

Enero 2017.

#### **Fecha fin:**

Septiembre 2020.